

# CONTROINDICAZIONI all'esecuzione di tatuaggi e piercing

- PATOLOGIA dermatologica acuta e cronica  
(malattie dermatologiche infettive, dermatiti,  
nevi)
- GRAVIDANZA
- ALLATTAMENTO

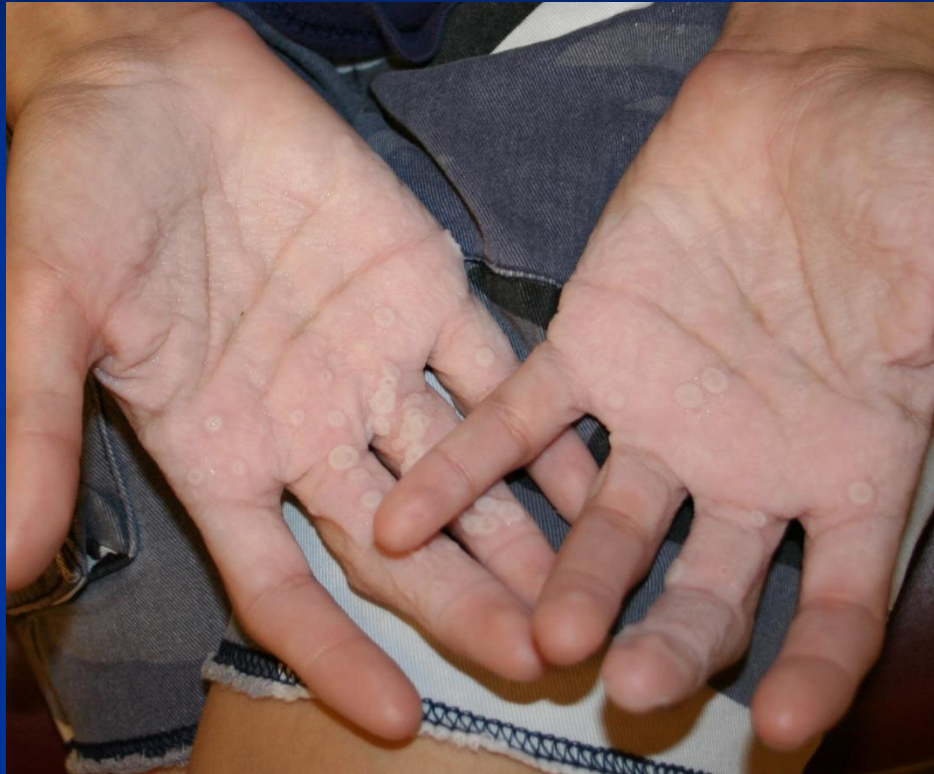# ■ INFEZIONI VIRALI

# Verruche: infezioni virali da HPV

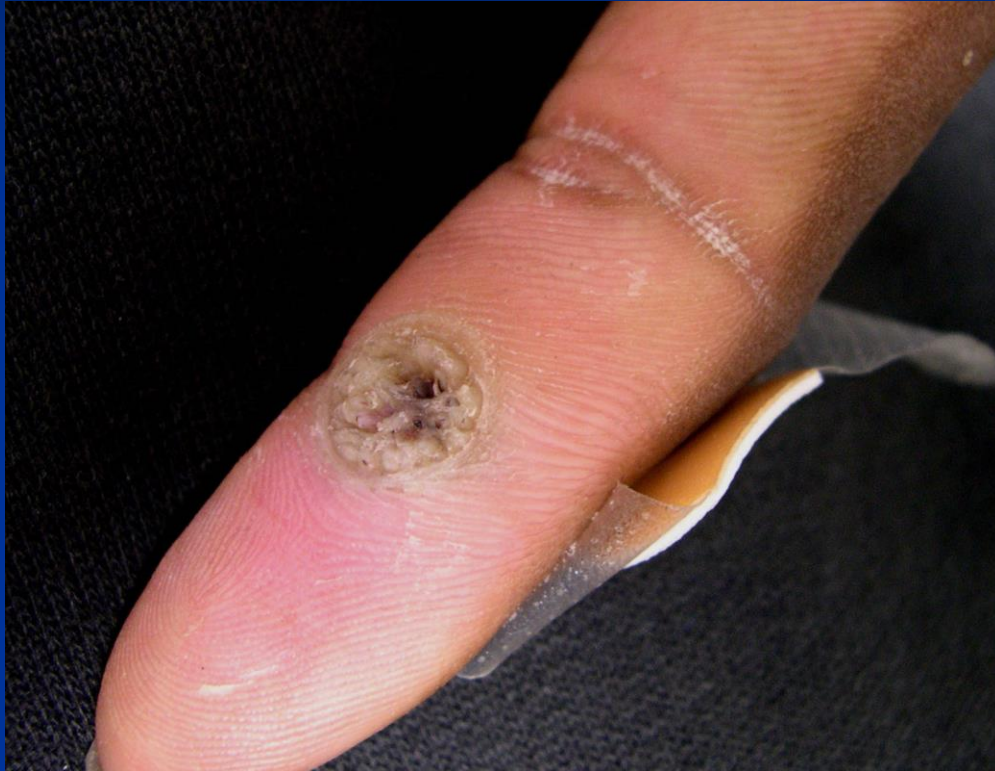
- HPV human papilloma virus: virus ubiquitario, presente soprattutto nelle palestre, piscine
- Si trasmette per contatto diretto, raramente per contatto indiretto
- Tipi virali diversi che danno manifestazioni cliniche diverse

# Verruche

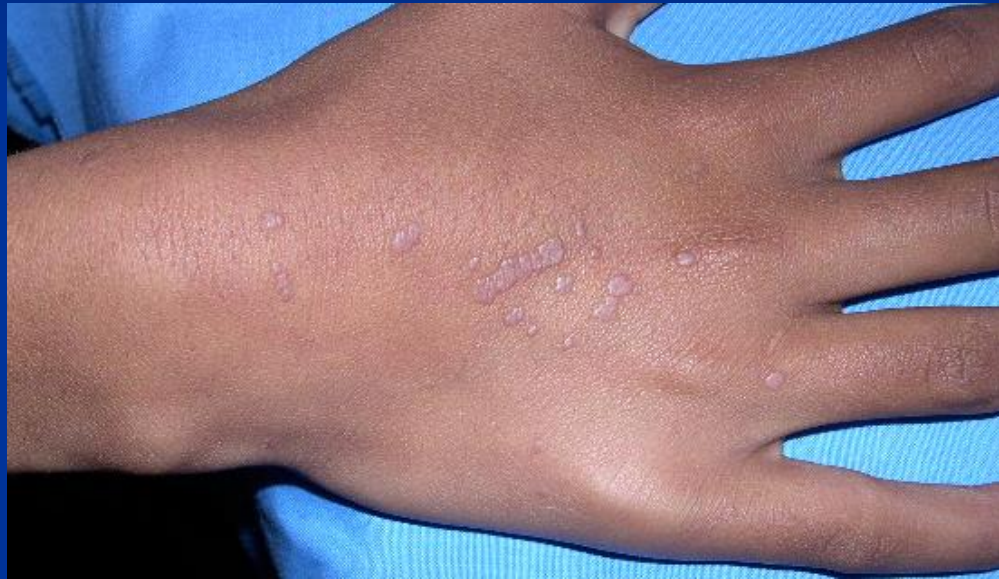- **Volgari:** papule rosee o grigio-brune esofitiche; mani e dita
- **Plantari:** lesioni endofitiche a superficie cheratosica picchettata da punti neri; nelle piante dei piedi sono possibili a mosaico
- **Piane:** papule al volto e dorso delle mani
- **Condilomi acuminati:** papule a livello dei genitali; trasmissione sessuale



Verruche volgari papule rosee o grigio-brune esofitiche; mani e dita

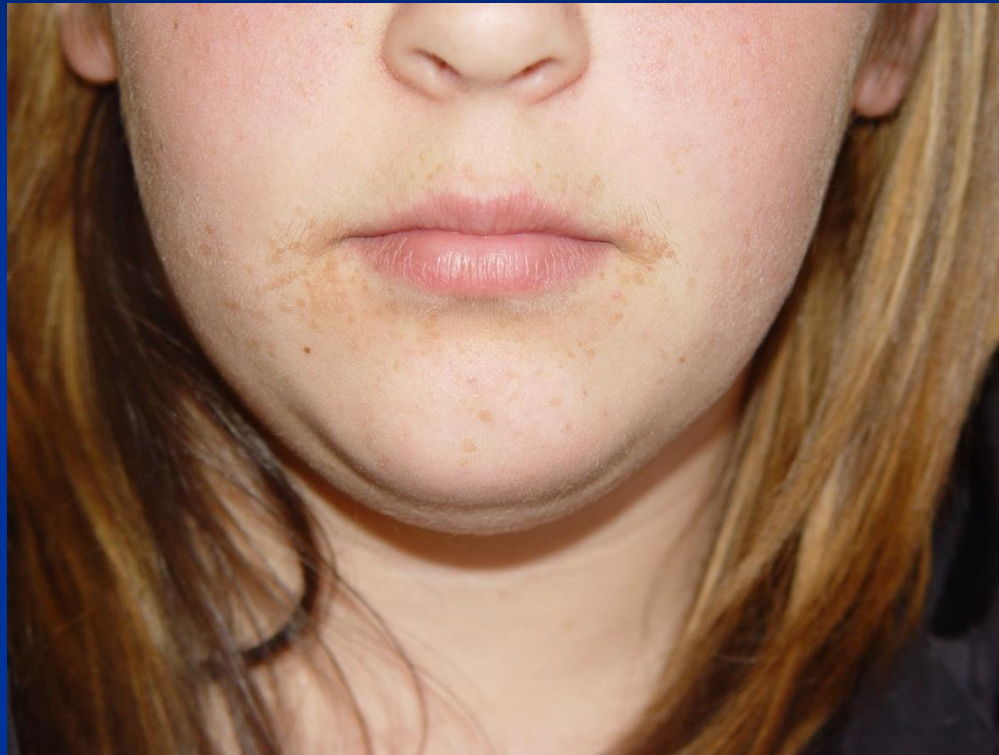

Verruca volgare



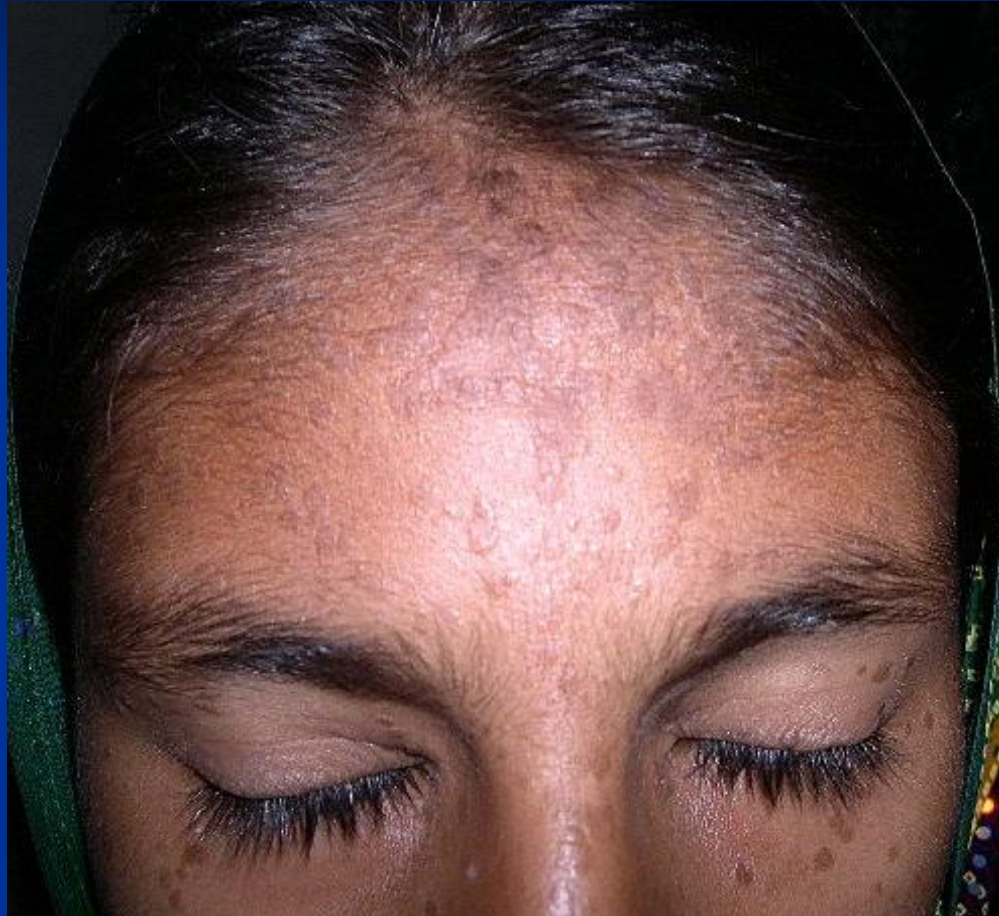Verruche piane: papule piane al volto e dorso delle mani





Verruche piane





Verruche piane

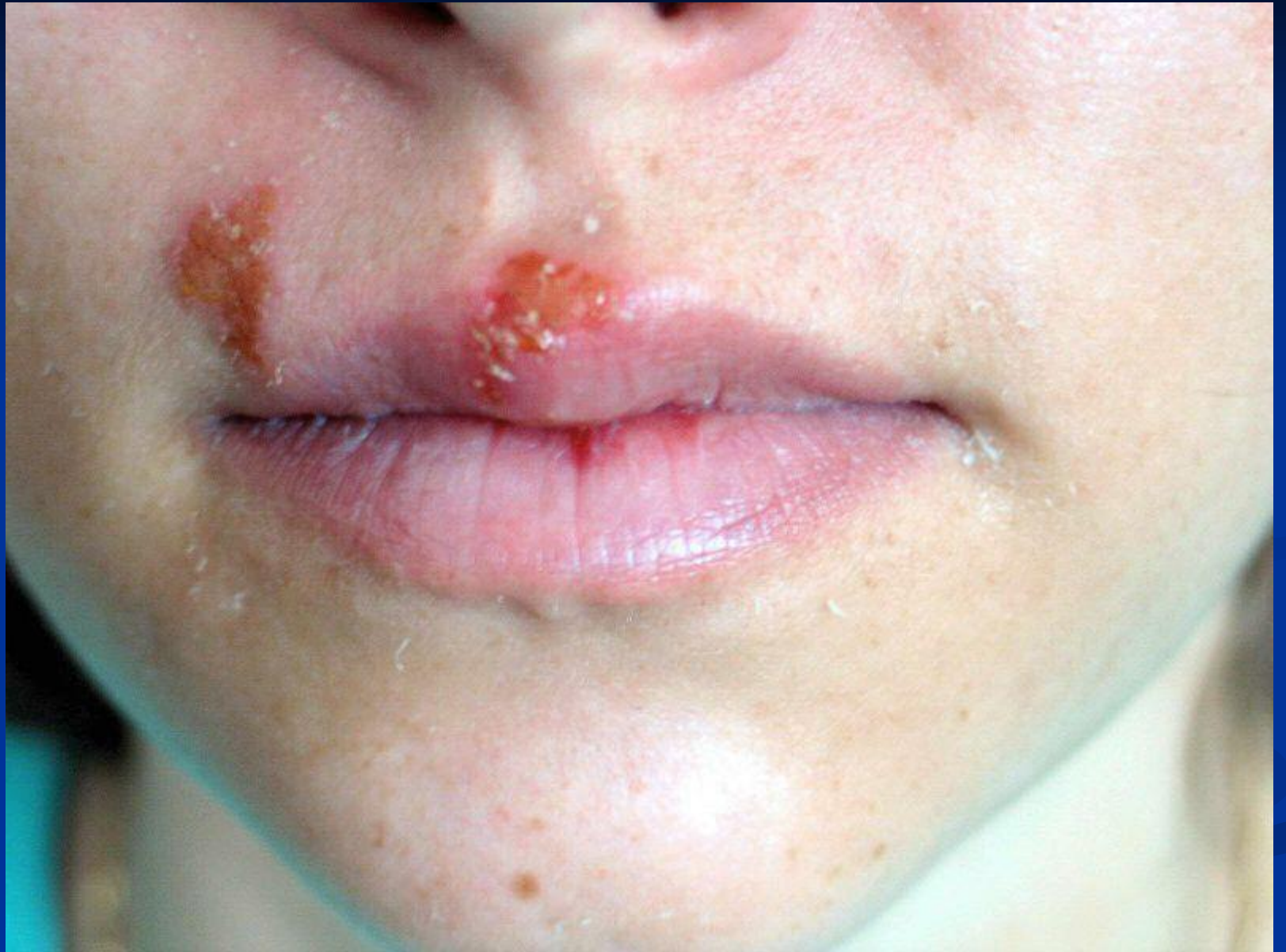# HERPES VIRUS

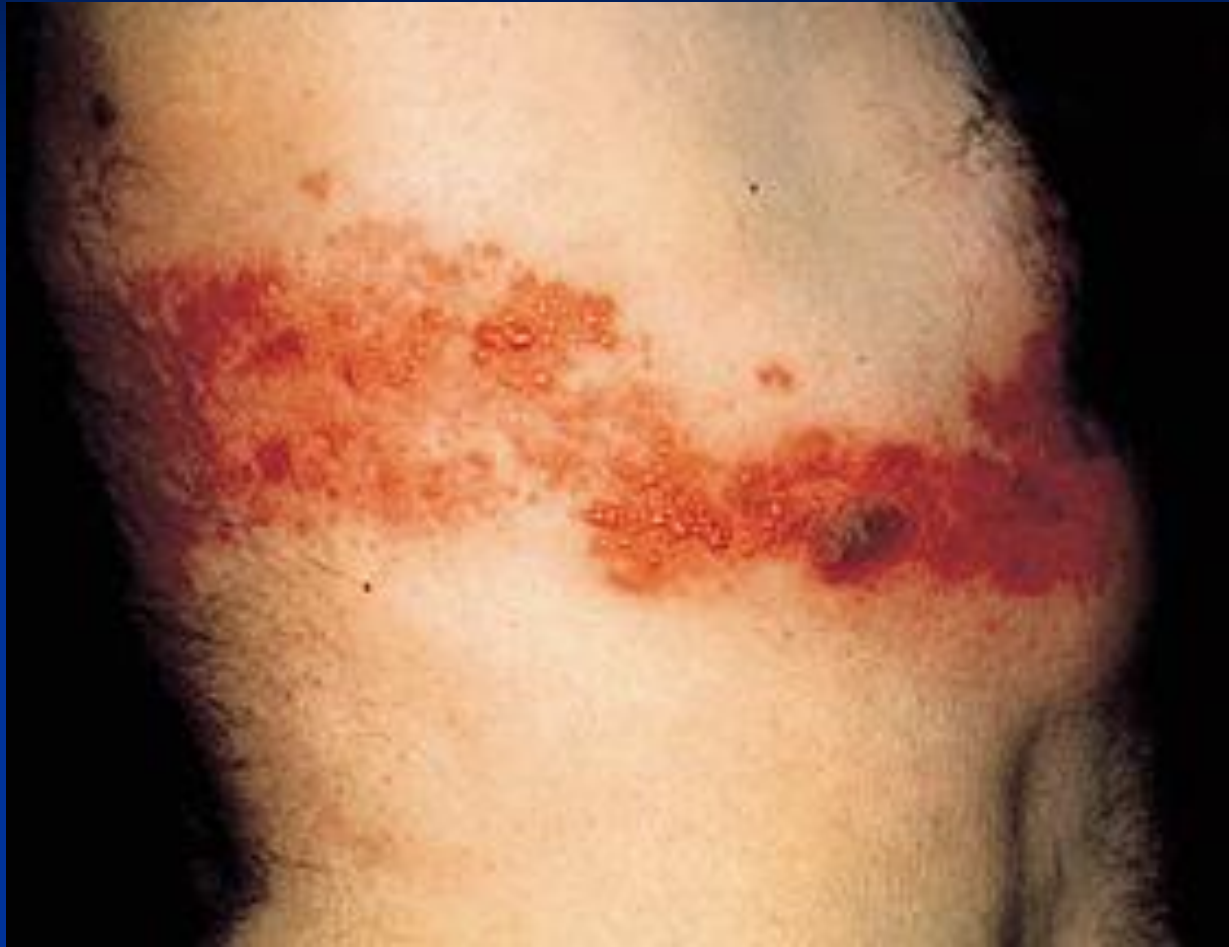- . HSV I responsabile delle manifestazioni erpetiche nella metà superiore del corpo (quali, ad es. herpes labiale)
- . HSV II responsabile delle manifestazioni erpetiche nella metà inferiore del corpo (herpes genitale)
- . HVZ responsabile alla prima infezione della varicella e nella riattivazione responsabile di herpes zoster (fuoco di Sant'Antonio)

# HERPESVIRUS

Contagio diretto interumano (saliva e secrezioni genitali)

Il primo contatto con il virus determina l'infezione primaria, poi il virus persiste nei nervi sensitivi (infezioni latente) e da luogo a recidive (scatenate da un calo temporaneo dell'immunità come in corso di fotoesposizione, malattie febbrili, infezioni, stress emotivi)







# MOLLUSCO CONTAGIOSO

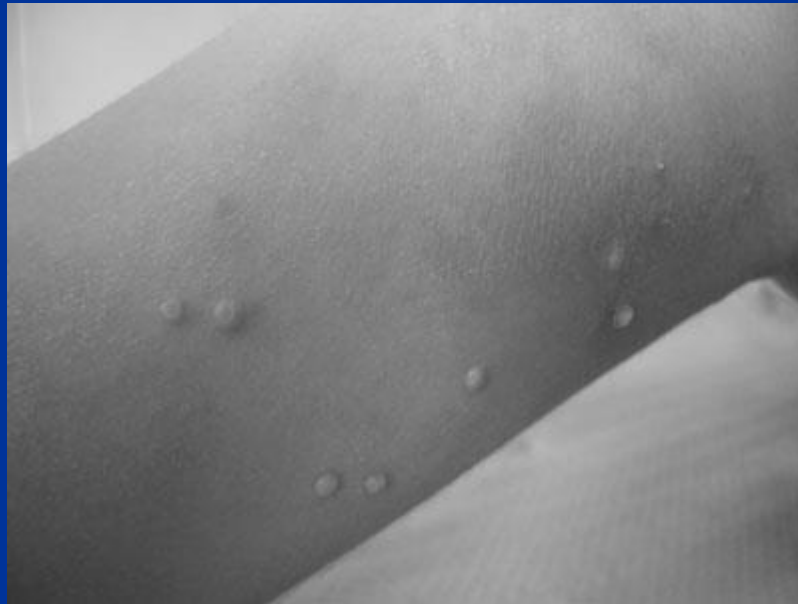Infezione virale da poxvirus.

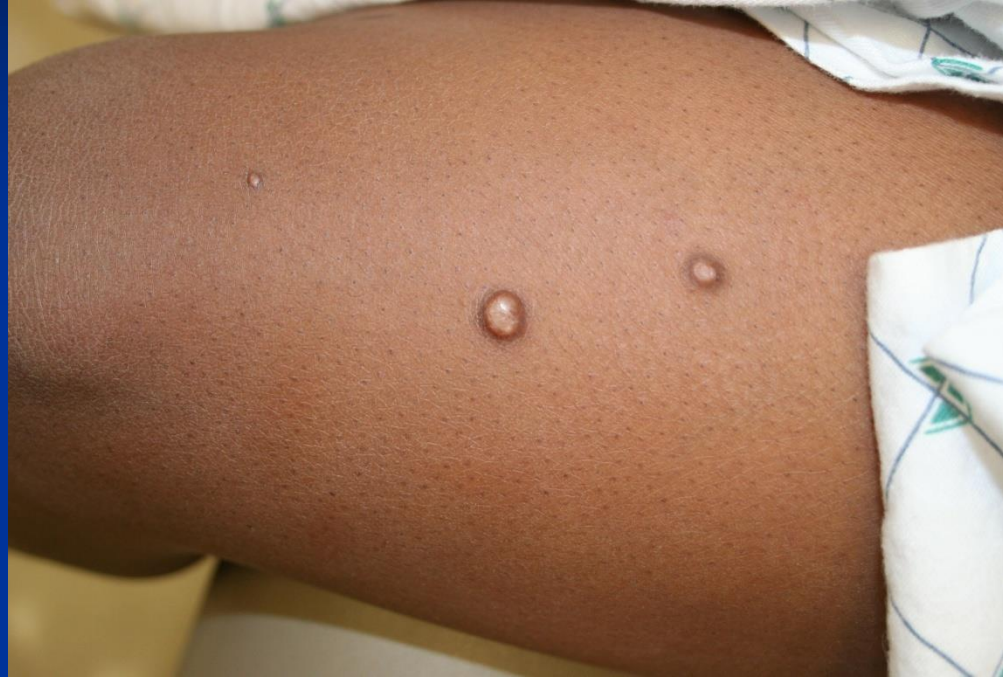Modalità di contagio: contatto diretto.

Papule rosa, ombelicate centralmente.

Comune infezione dell'infanzia.

Trasmissione sessuale nei genitali (negli adulti).







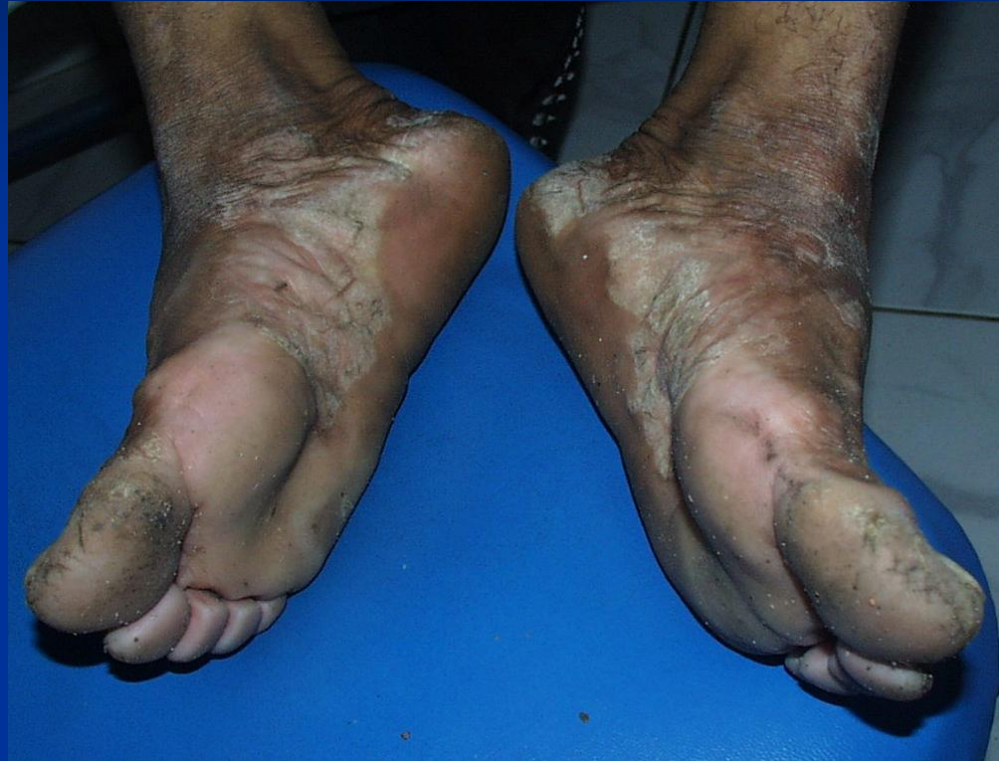# ■ INFEZIONI MICOTICHE

# TINEA PEDIS

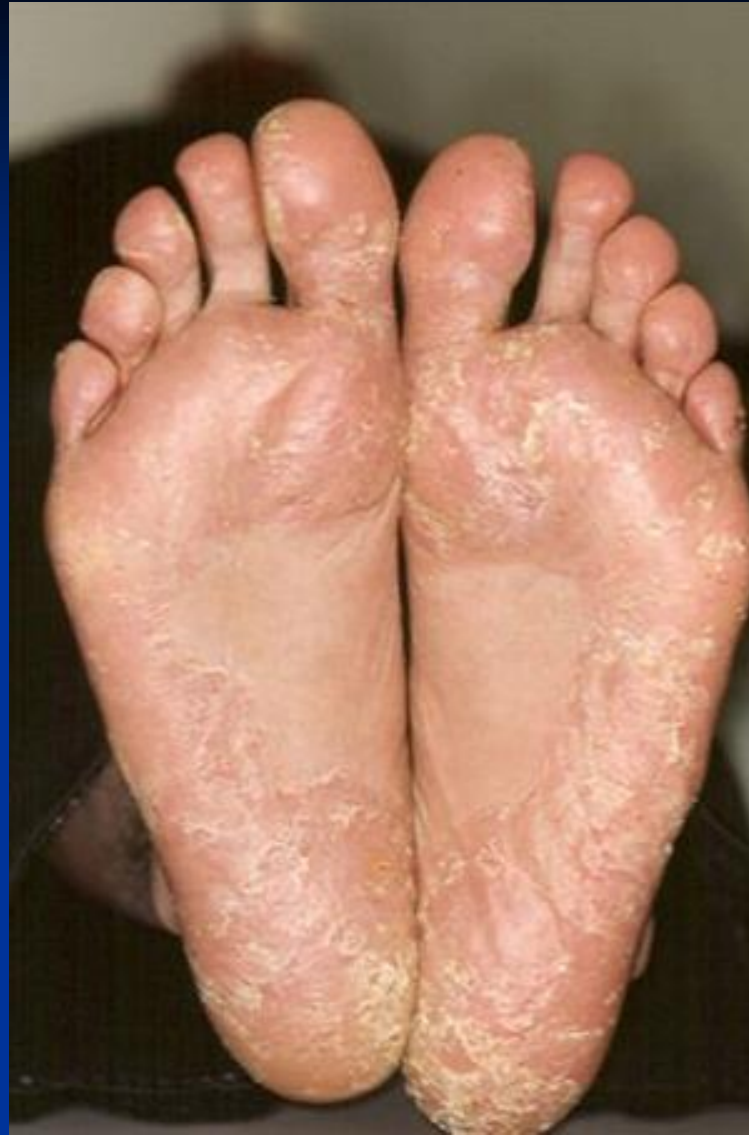Determinata da miceti (dermatofiti)

Diffusa tra gli atleti e nei soggetti che usano scarpe di gomma o comunque impermeabili e in quelli con iperidrosi plantare.

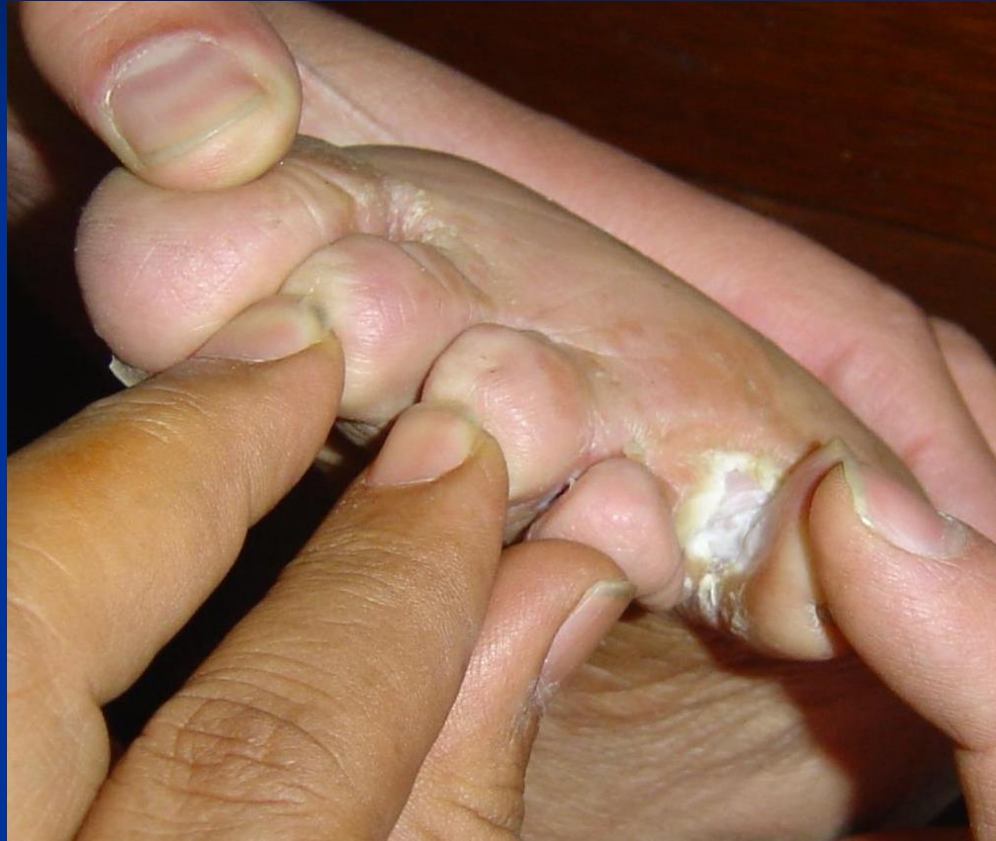Esistono varie forme cliniche.



**FORMA INFIAMMATORIA:** lesioni vescico-bollose della parte mediale della pianta dei piedi

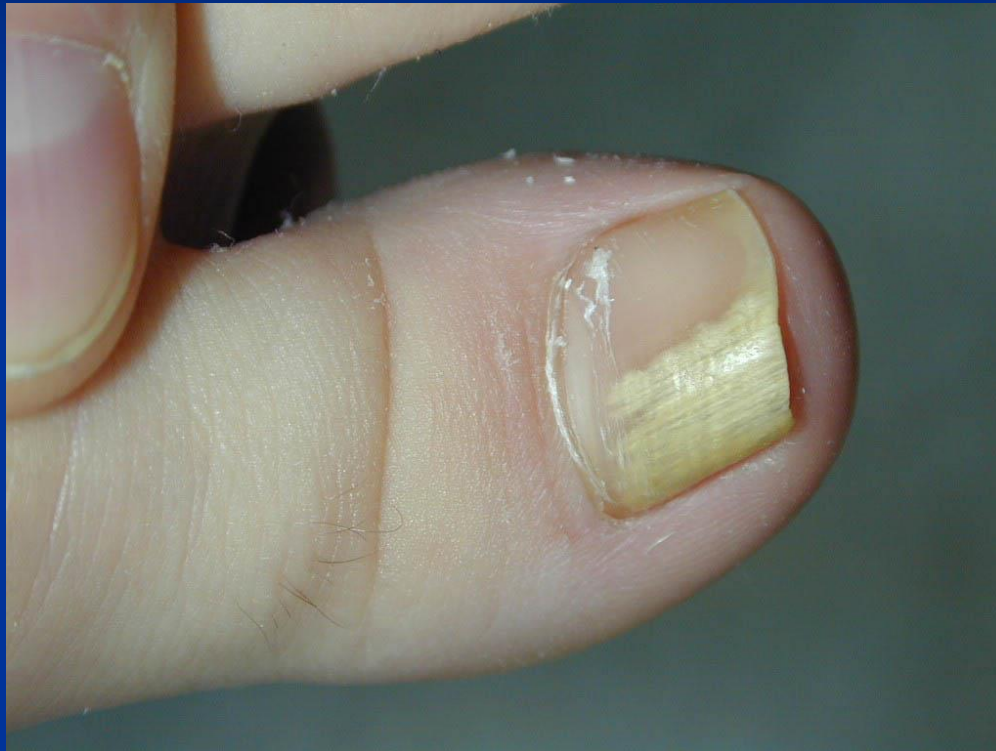

**FORMA IPERCHERATOSICA: ipercheratosi e desquamazione**



FORMA INTERTRIGINOSA: macerazione interdigitale pruriginosa

# TINEA UNGUIUM



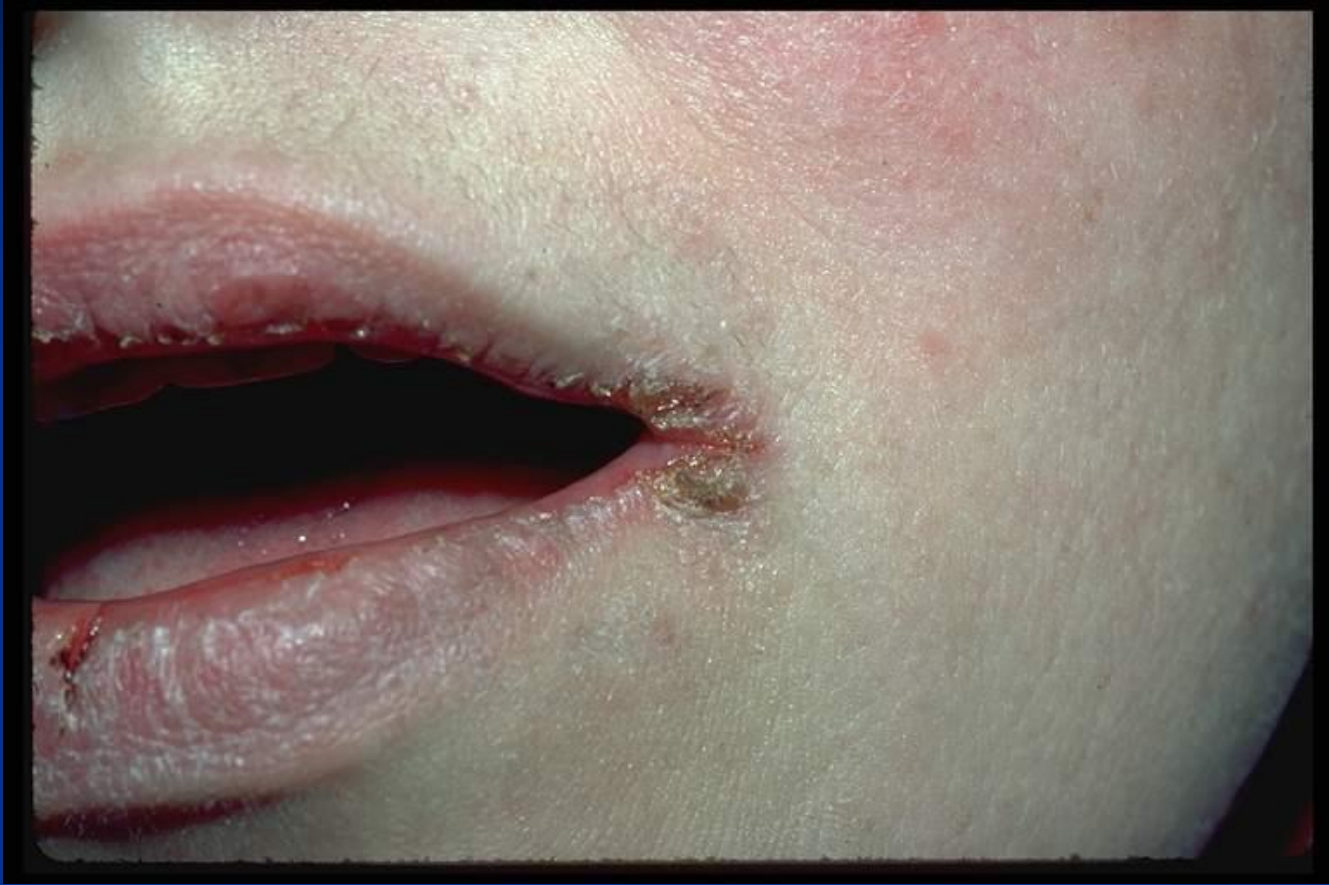# CANDIDOSI

Candida Albicans è un lievito del canale gastrointestinale.

La sua permanenza sulla cute è effimera a meno che particolari condizioni di idratazione dello strato corneo (ad es. macerazione nelle grandi pieghe dei soggetti obesi) e ricchezza di glucosio nel sebo (ad es. diabete) ne facilitino la sopravvivenza.

Colpisce tutte le età, soprattutto bambini e anziani.





PERLECHE' (CHEILITE ANGOLARE)